Cas Clínic: Hemòlisis massiva per *Clostridium perfringens*.

Salas Gómez-pablos Paloma, Fernández Uriarte Amaia, Ramos González Nerea, Medina Ugarelli Jorge

4947

Introducció:
L'hemòlisi intravascular massiva associada a *Clostridium perfringens* és una complicació rara però molt greu de la sèpsia per aquest microorganisme. Fent revisió retrospectiva s'han descrit 40 casos en els últims 20 anys.
La taxa de mortalitat de la sèpsia por *C. perfringens* oscil·la entre el 70 i el 100%, sent més elevada quan la infecció indueix hemòlisi massiva.

Exposició del cas:
Es tracta d'una dona de 75 anys que acut a Urgències del nostre hospital per presentar febre amb tremolors i dispnea de 24 h d'evolució. Havia presentat vàries deposicions diarreiques des del dia anterior.
A l'analítica destaca 11,9 g/dL d'hemoglobina, trombopènia ($27*10^9$/L) i el sèrum es troba molt hemolitzat pel que directament es demana nova mostra.
La segona mostra de sèrum es troba encara més hemolitzada que la primera però es processa per obtenir resultats. Dels paràmetres valorables per aquesta analítica destaca una procalcitonina de 10 µg/L. També es recullen hemocultius.
Sospitem de poder estar davant d'una hemòlisi *in vivo*, ja que:
-L'hemòlisi del tub de sèrum és molt intensa (vegeu foto adjunta), sent la segona vegada més intensa que la primera. Es descarten problemes a l'hora d'obtenir la mostra.
- A la segona analítica obtenim una xifra d'hemoglobina de 7.5 g/dl, més baixa que la primera.
- A la revisió del frotis en sang perifèrica s'observen:
  Sèrie vermella, esferòcits **(1)** i presencia d'hematies fantasma **(2)**.
  Sèrie blanca: abundants neutròfils hipersegmentats amb presència de vacuoles. S'observa a més hemofagocitosis **(3)** així com bacils fagocitats **(4)** i extracel·lulars **(5)**.
  Sèrie plaquetar: Trombopènia.
- Es realitza Coombs directe amb resultat negatiu.

Des del laboratori s'orienta el cas com possibilitat de una hemòlisi massiva per sèpsia per *Clostridium perfringens*.
En aquest moment la pacient entra en parada cardio-respiratoria, i és èxitus en pocs minuts, 6 hores després de l'arribada al nostre hospital.

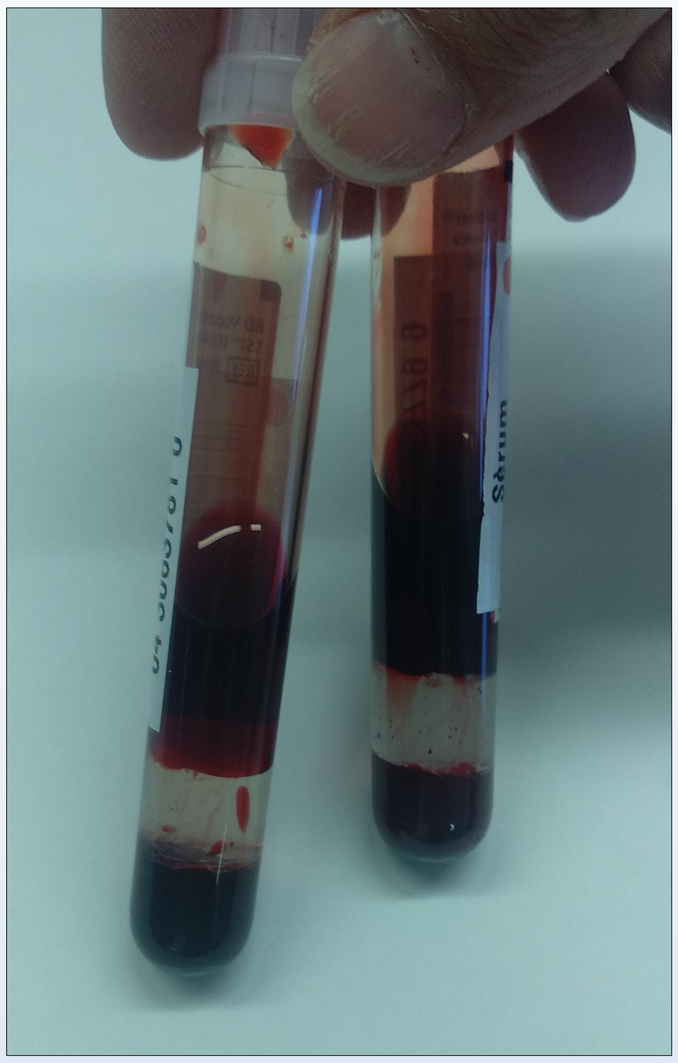

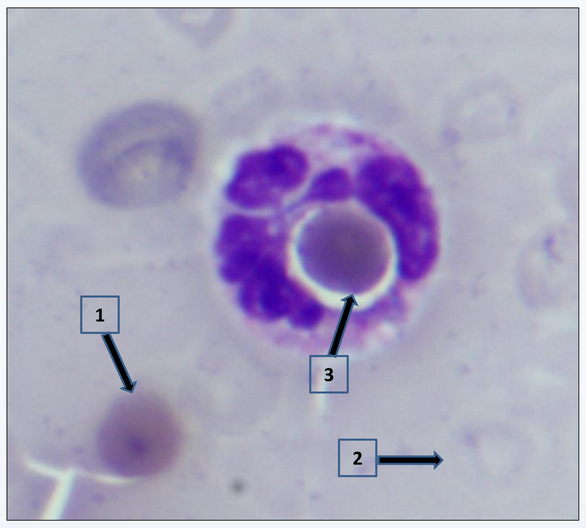

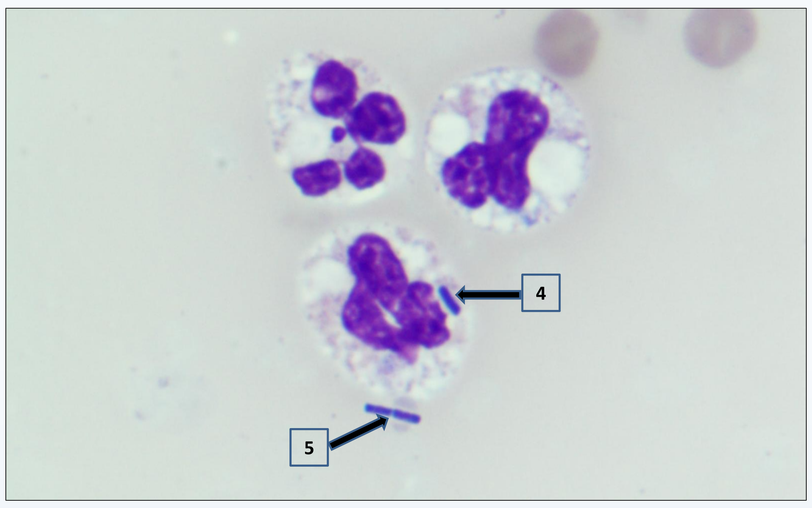

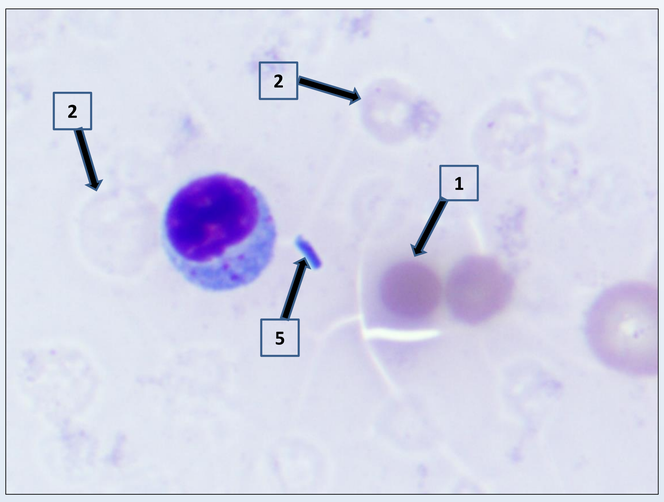

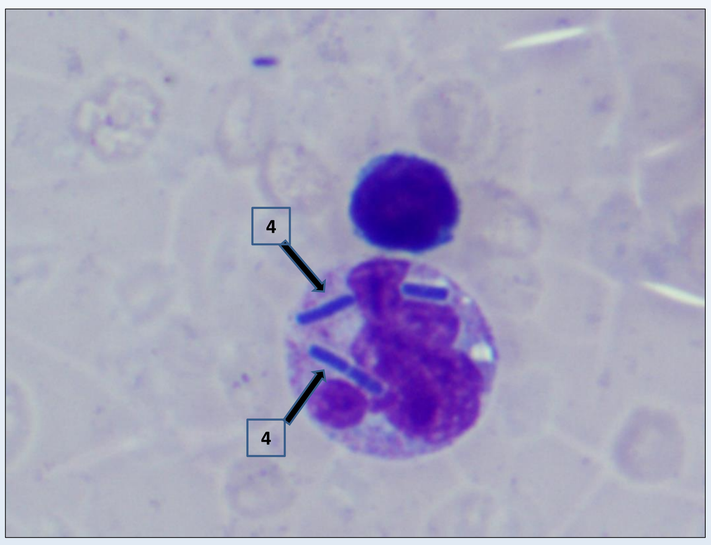

Resolució
A l'hemocultiu va créixer *Clostridium perfringens* en 4 de 4 flascons, la qual cosa confirma el diagnòstic d'hemòlisis massiva per sèpsia per *Clostridium perfringens*.
En aquest cas que es presenta va ser fonamental el paper del laboratori a l'hora d'orientar el cas. El reconeixement ràpid de l'hemòlisi *in vivo* i l'inici de mesures terapèutiques efectives (cirugìa per desbridar l'abscés, antibiòtics, diàlisi) són bàsiques per tractar d'evitar aquest desenllaç fatal. Davant de mostres massivament hemolitzades és important tenir en compte el diagnòstic diferencial de la sèpsia per *C. perfringens*. Els factors de risc son, neoplàsies abdominals o d'altres patologies abdominals, diabetis, pacients post quirúrgics, quimioteràpia etc.
Des del laboratori s'ha de tenir en compte que l'hemòlisi que observem pot ser pròpia del pacient i no sempre tractar-se de un error preanalític (*in vitro)*. Sent així s'haurien d'informar magnituds intraeritrocitaries com la LDH, el potassi o la AST que normalment s'anul·len perquè en el cas d'hemòlisi *in vitro* són interferents (es tracta de components intraeritocitaris que es transfereixen al sèrum pel trencament dels hematies).

www.catlab.cat @CatlabAIE

XV Congrés Català de Ciències de Laboratori Clínic, Alp, 9-11 de juny de 2022